



Prova scritta n. 1:

PROVA NON ESTRATTA
(h 10:52) *Cloumille*

Imaging delle lesioni cistiche del pancreas.



M. L. P.

W. S.



Prova scritta n. 2:

PROVA NON ESTRATTA
(h 10:51) *Clairabelle*

Imaging delle complicanze vascolari e biliari nel trapianto epatico.



[Handwritten signature]

[Handwritten signature]



Prova scritta n. 3:

PROVA ESTRATTA
(h 10:52) *Cloumalle*

Imaging del Mieloma Multiplo.



Val. R

ES

PROVA PRATICA 1

Caso 1

- Femmina, 35 anni
- Gravidanza in corso (18^a settimana)
- Da qualche giorno dolore addominale:
riscontro di anemizzazione

PROVA NON
ESTRATTA

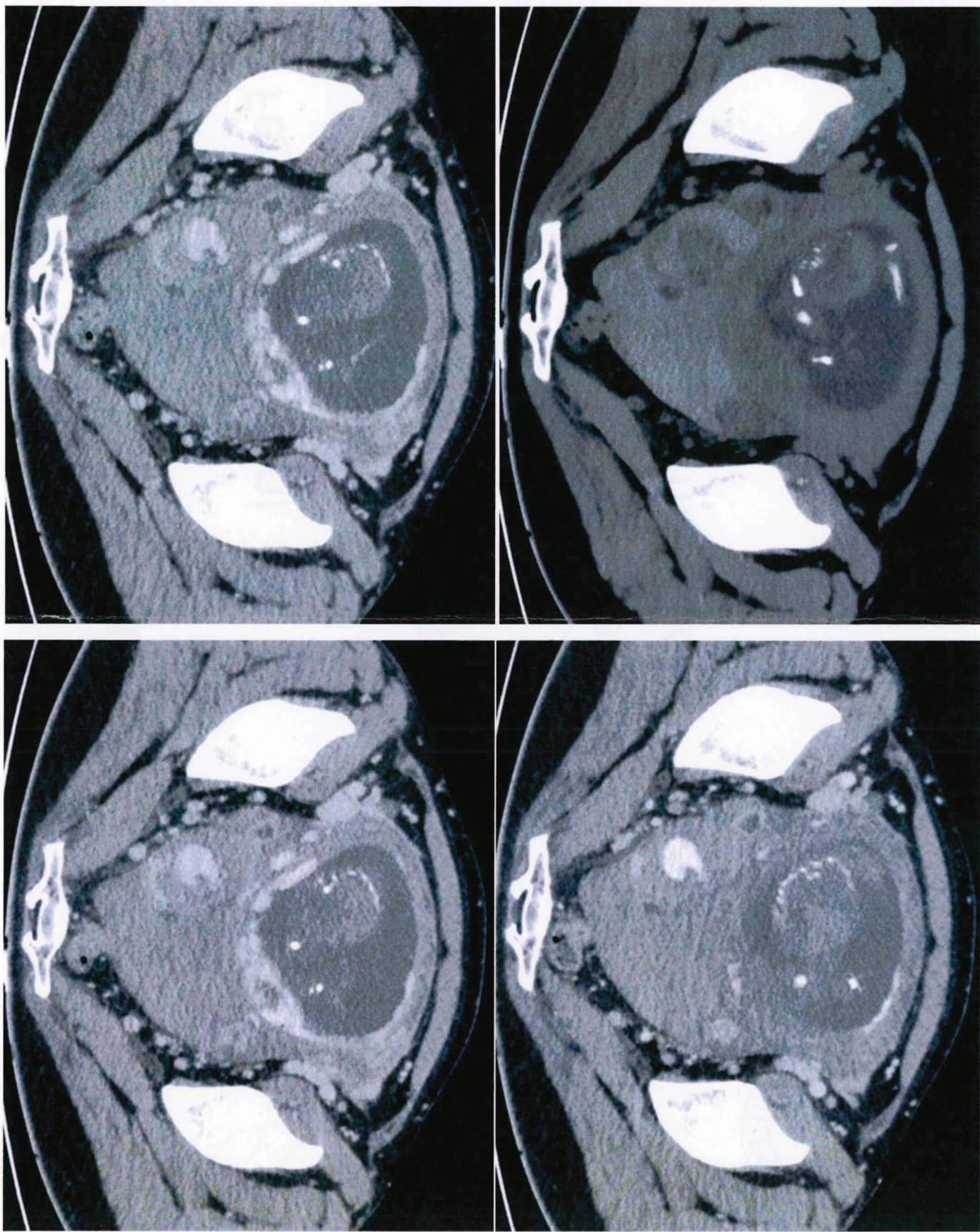
92

hms

EMail



Handwritten signature and initials.



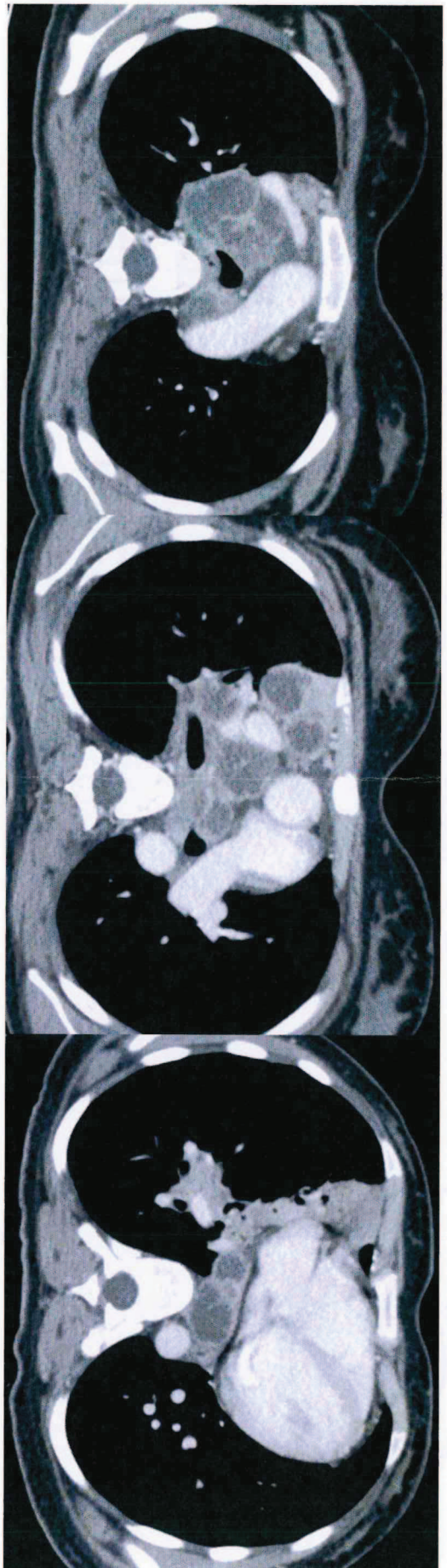
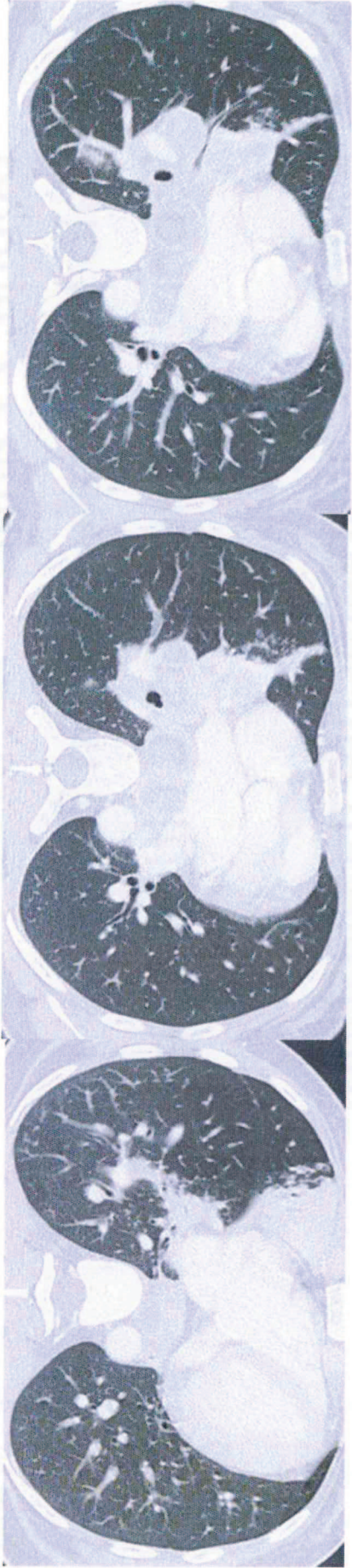
Caso 2

- Donna, 21 anni
- Calo ponderale 14 kg in 2 mesi
- Febbre continua < 38°C ultimi 15 gg
- RX torace: allargamento mediastino
- Es ematochimici:
 - emoglobina 7.4
 - PCR 4.2

Chait



Handwritten signature and initials.

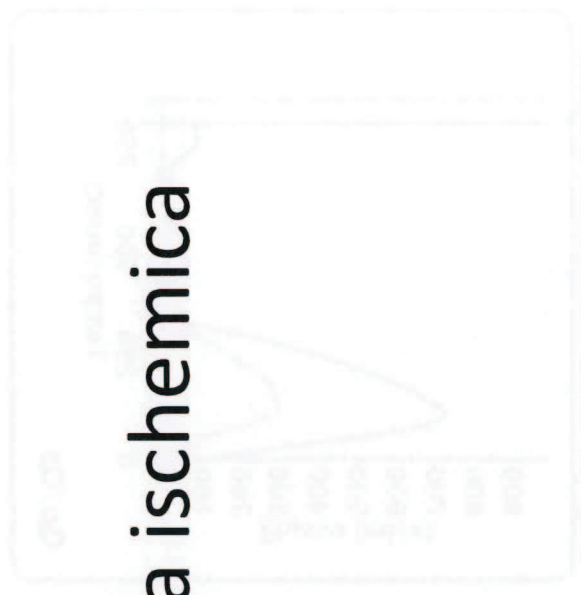

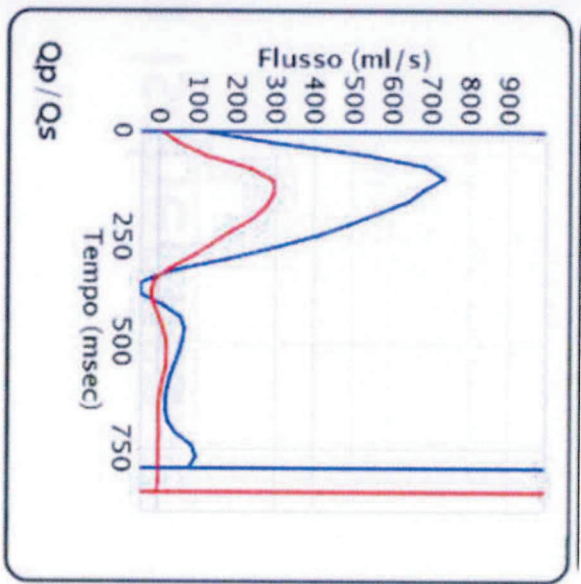
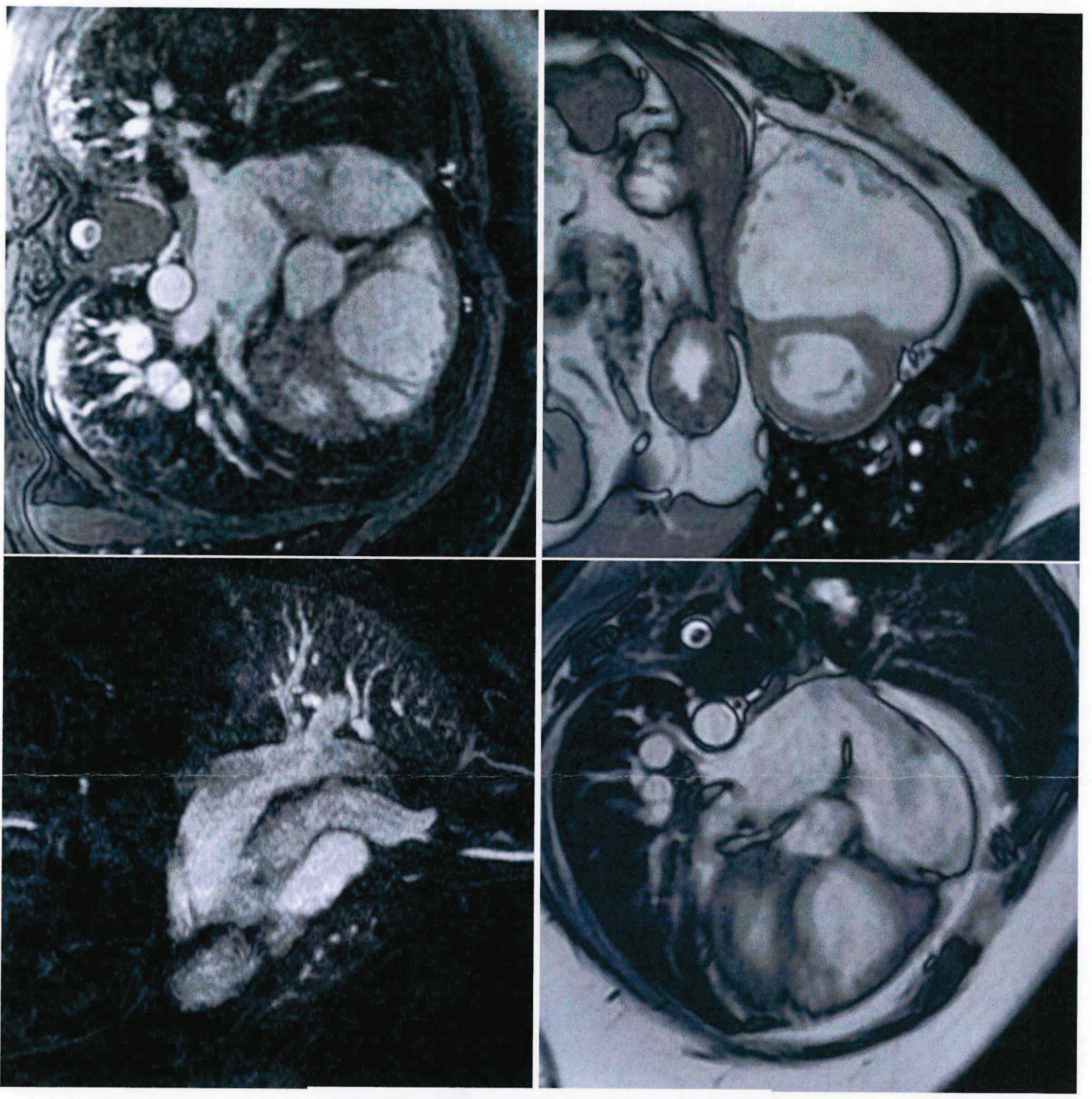
Case 5

Caso 3

- Maschio, 50 anni
- Ipertensione arteriosa, cardiopatia ischemica
- Lieve dispnea da sforzo

EMark





Handwritten signature

Handwritten signature and circular stamp

Handwritten notes